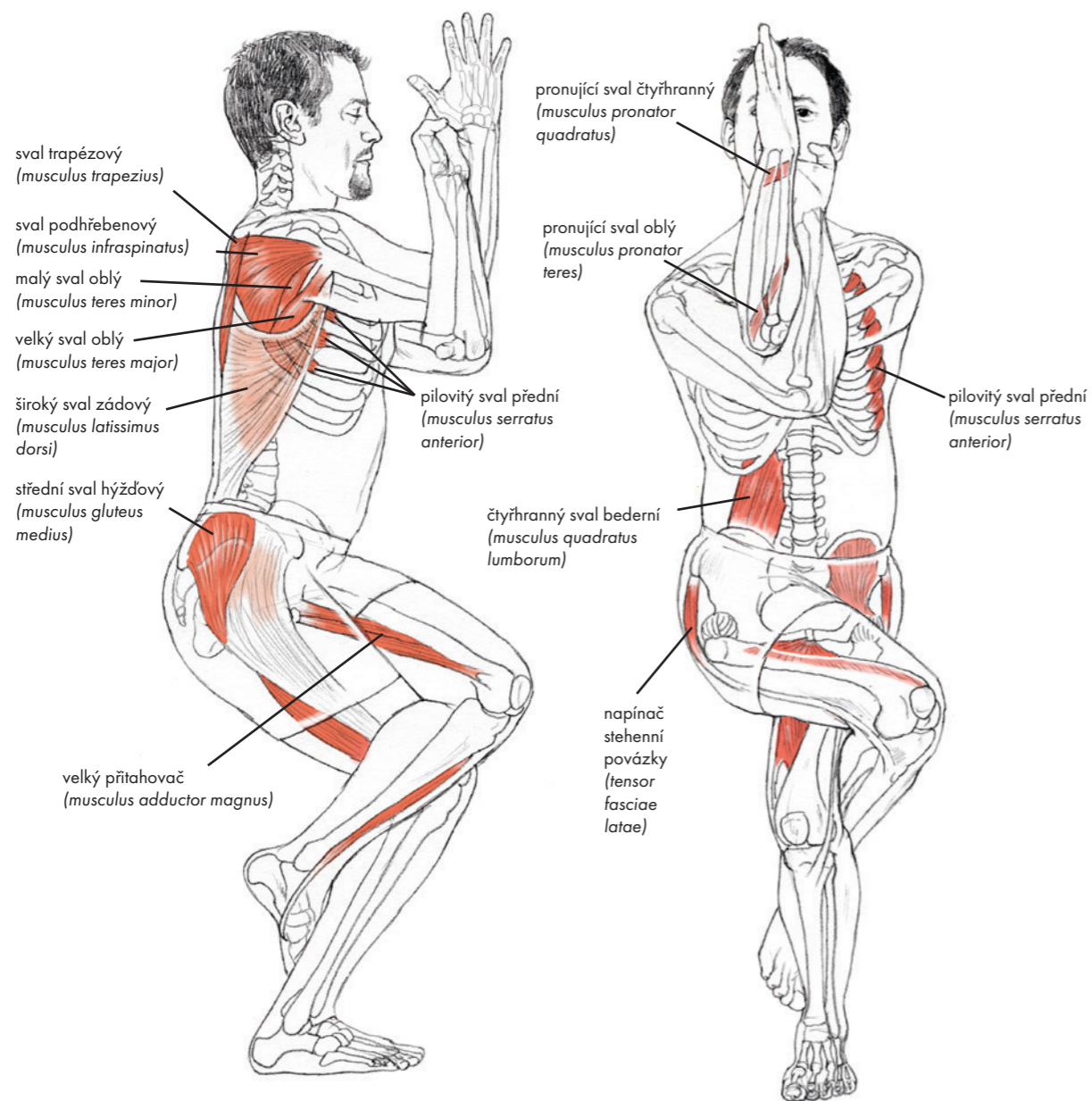
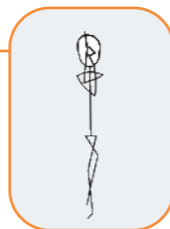


GARUDÁSANA

Pozice orla

gah-rue-DAHS-anna

garud = divoký pták, používaný k přepravě hindského boha Višny, obvykle popisovaný jako orel, ale někdy jako jestřáb nebo luňák.



ČINNOSTI KLOUBŮ

Páteř	Horní končetiny	Dolní končetiny
Neutrální páteř nebo ohyb	Odtahení lopatek, horní rotace, ohyb a přitažení ramene, ohyb lokte, pronace předloktí	Ohyb, vnitřní rotace a přitažení kyčle, ohyb kolena a vnitřní rotace holeně, dorzální ohyb kotníku, pronace zvednutého chodidla

VYBRANÉ SVALOVÉ AKCE

Páteř			
Vyrovnává koncentrický a excentrický stah a udržuje vzpřímený postoj: Natahovače a ohýbače páteře			
Horní končetiny			
KONCENTRICKÝ STAH		PRODLOUŽENÍ	
Odtahuje a rotuje lopatku směrem vzhůru: Pilovitý sval přední Stabilizuje, ohýbá a přitahuje ramenní kloub: Rotátorová manžeta, hákový sval, velký sval prsní a malý sval prsní, přední sval deltový, dvojhlavý sval pažní (krátká hlava) Ohýbá loket: Dvojhlavý sval pažní, hluboký sval pažní Protahuje předloktí: Čtyřhranný pronující sval a pronující sval oblý		Svaly rhombické, střední a dolní trapézový sval, široký sval zádový	
Dolní končetiny			
Stojící noha		Zvednutá noha	
KONCENTRICKÝ STAH	EXCENTRICKÝ STAH	KONCENTRICKÝ STAH	PRODLOUŽENÍ
Přitahuje a rotuje kyčel dovnitř: Hřebenový sval, krátký a dlouhý přitahovač	Umožňuje ohyb kyčle a kolena a dorzální ohyb kotníku a pomáhá odolávat zemské přitažlivosti: Velký, střední a malý sval hýžďový, hamstringy na kyčelních kloubech, část čtyřhlavého svalu stehenního, plochý sval lýtkový, vnitřní svaly chodidla Umožňuje podélný pohyb pánve nad chodidlo stojící nohy a udržuje úroveň pánve: Střední a malý sval hýžďový, sval hruškovitý, vnitřní obturátor, vnější a vnitřní gemelli (dvojitý sval)	Ohýbá, přitahuje a vnitřně rotuje kyčli: Velký sval bederní, sval kyčelní, hřebenový sval, krátký a dlouhý přitahovač, štíhlý sval stehenní Ohýbá a vnitřně rotuje koleno: Sval zákolenní, štíhlý sval stehenní, střední hamstringy Protahuje chodidlo: Lýtkové svaly, dlouhý natahovač prstů	Velký sval hýžďový, střední sval hýžďový a malý sval hýžďový (zadní vlákna), sval hruškovitý, vnitřní obturátor, vnější a vnitřní sval, gemelli

(pokračování)